



ACESSO ABERTO

Data de Recebimento:
05/11/2023

Data de Aceite:
15/03/2024

Data de Publicação:
04/04/2024

***Autor correspondente:**
Leticia Franco Martins,
vihcampelo@gmail.com

Citação:
MARTINS, L. F et al. Trombose
Séptica do Seio Cavernoso
Associado a Aneurisma
Micótico: Relato de Caso.
**Revista Multidisciplinar em
Saúde**, v. 5, n. 2, 2024. [https://
doi.org/10.51161/rem/4177](https://doi.org/10.51161/rem/4177)

TROMBOSE SÉPTICA DO SEIO CAVERNOSO ASSOCIADO A ANEURISMA MICÓTICO: RELATO DE CASO

Leticia Franco Martins ^a, Carlos Augusto Ciarlini Dantas Rosado ^a, Martha Sophia Costa Cantidio ^a, Vinicius Dutra Campelo ^{a,*}.

^a Faculdade de Enfermagem Nova Esperança de Mossoró (FACENE-RN). Av. Presidente Dutra, 701, Alto de São Manoel, Mossoró/RN, CEP: 59.628-000.

RESUMO

Introdução: O caso clínico refere um paciente do sexo masculino, 3 anos de idade, acometido por trombose séptica do seio cavernoso associado a aneurisma micótico supostamente por meio de uma picada de inseto que gerou uma infecção pela bactéria *Staphylococcus aureus* em sua cepa resistente (MRSA), um micro-organismo de preocupação clínica, conhecido por desencadear o quadro. **Relato de Caso:** Após aparecem os primeiros sintomas do paciente, tem-se a confirmação infecciosa pela bactéria MRSA. O processo infeccioso afetou inicialmente o olho direito (OD), mas houve avanço para o olho esquerdo (OE), o que levou o paciente ao isolamento clínico por 42 dias, tratado com oxacilina. **Discussão:** Após o desaparecimento dos sintomas e receber alta hospitalar, o OE não apresentava reatividade pupilar, baixa mobilidade oculomotora e palpebral, além de citar não enxergar pelo referido olho, danos confirmados por exames oftalmológicos, cujo OE fica sequelado com amaurose por trombose séptica do seio cavernoso. Dessa forma, confirma-se que há lesão em nervos cranianos e na inervação do respectivo olho, sem possibilidade de reparo dos danos, continuando com acompanhamento oftalmológico e pediátrico, tendo futuramente sido encontrada uma massa compatível com aneurisma na carótida interna esquerda por meio de uma tomografia computadorizada de face e crânio, solicitada pelo pediatra por um atraso no crescimento do paciente. **Conclusão:** Após esse reconhecimento, o paciente submeteu-se a drenagem do aneurisma e embolização pela técnica do balão de remodelagem, realizada sem problemas, de modo que teve alta hospitalar e nenhuma complicação secundária.

Palavras-chave: Amaurose; Antibioticoterapia; MRSA; Nervos cranianos; *Staphylococcus aureus*.

ABSTRACT

Introduction: The clinical case refers to a male patient, 3 years old, suffering from cavernous sinus septic thrombosis associated with a mycotic aneurysm, supposedly caused by an insect bite that generated *Staphylococcus aureus* bacteria resistant strain infection (MRSA), a microorganism of clinical concern, known to trigger the aforementioned condition. **Case Report:** After the first symptoms appears

MRSA bacteria infectious was confirmed. The infectious process initially affected the right eye (RE), but progressed to left eye (LE), which led the patient to clinical isolation for 42 days, treated with oxacillin. **Results:** After the symptoms disappeared and discharged from the hospital, LE showed no pupillary reactivity, low oculomotor and palpebral mobility, in addition to not being able to see, damage confirmed by ophthalmological exams, whose LE sequelae with amaurosis due to cavernous sinus septic thrombosis. Thus, it is confirmed cranial nerves damages and the respective eye innervation, with no possibility of damage repair, continuing with ophthalmological and pediatric follow-up, and in the future (5 years of age) a mass compatible with a carotid aneurysm was found. left inner cavity through a face and skull computed tomography, requested by the pediatrician due to a delay in the patient's growth. **Conclusion:** After this recognition, the patient underwent aneurysm drainage and embolization using the remodeling balloon technique, which was carried out without problems, so he was discharged from the hospital with no secondary complications.

Keywords: Amaurosis; Antibiotic therapy; MRSA; Cranial nerves; *Staphylococcus aureus*.

1 INTRODUÇÃO

A trombose séptica do seio cavernoso (TSSC) consiste em condição na qual um agente infeccioso, geralmente bacteriano, se instala na rede vascular associada ao seio cavernoso (SC), levando assim a formação de um processo inflamatório local em decorrência da proliferação do micro-organismo invasor (CARANFA; YOON, 2021). Contudo, estados patológicos associados ao SC, como a TSSC, podem levar ao comprometimento de estruturas associadas, tais como vias nervovasculares incluindo os nervos cranianos oculomotor (III), troclear (IV), abducente (VI); primeiro e segundo ramos do trigêmeo (V), bem como a artéria carótida interna (ACI) e vias do plexo simpático (SACCHETI et al., 2016).

A sepse presente na TSSC pode ser desencadeada por diversos micro-organismos, como os vírus Herpes Zoster (SACCHETI et al., 2016), *Herpes simplex*, citomegalovírus, HIV; fungos dos gêneros *Aspergillus* e *Mucormycosis*, apesar de existirem poucos relatos; mas principalmente bactérias, como as do gênero *Streptococcus* (CARANFA; YOON, 2021) e *Veillonella*, bem como outros representantes como *Aggregatibacter aphrophilus*, *Streptococcus constellatus*, *Propionibacterium avidum*, *Propionibacterium acnes* (CHEN et al., 2021) e *Fusobacterium nucleatum* (GENG; WU; MALHOTRA, 2020). Contudo, o destaque pela agressividade e morbidade está associado a bactéria do grupo dos cocos gram-positivos *Staphylococcus aureus* (MICHELI et al., 1989; GENG; WU; MALHOTRA, 2020;), encontrada naturalmente na pele e seios fossas nasais de paciente saudáveis, sendo a bactéria mais comum associada ao quadro, estando sua invasão a tecidos profundos relacionada a lesões, circulação materno-fetal e cirurgias (CARANFA; YOON, 2021).

Como descrito, a TSSC pode, pelo quadro infeccioso e inflamatório comprometer uma série de estruturas associadas ao SC. Dentre elas, a ACI chama atenção por ser um acesso direto ao sistema nervoso encefálico, permitindo a migração do agente infeccioso para tais áreas, causando quadro como meningites, cerebrites e vasculites (CHEN et al., 2021; CARANFA; YOON, 2021). Complicações diretas associadas a ACI também podem surgir, como o enfraquecimento da parede vascular, levando a formação de aneurisma sacular micótico, podendo evoluir para um acidente vascular encefálico hemorrágico (AVEH) se não tratado com rapidez e presteza (MICHELI et al., 1989; QUISLING; MAWN; LARSON, 2003; SACCHETI et al., 2016; DAI et al., 2022; SHARMA et al., 2022).

Assim, dada a complexidade e raridade do caso, trazer a tona um relato de caso sobre TSSC, suas complicações e manejo são imprescindíveis para a compreensão das possibilidades a cerca de pacientes acometidos, seja para o conhecimento de fatores de piora, como o surgimentos de aneurismas e perda de

visão, mas também para elucidar práticas efetivas, como uma correta antibioticoterapia, principalmente em cepas resistentes, bem como a eficácia de processos de anamnese, exames físicos, exames de imagem e técnicas cirúrgicas.

Assim, este estudo se apresenta na configuração de um relato de caso, onde se desvela a trajetória clínica de um paciente diagnosticado com TSSC. Adicionalmente, busca-se desenvolver um raciocínio clínico abrangente, detalhando os pontos cruciais da evolução do paciente até alcançar o estado de alta médica. Dessa forma, almeja-se proporcionar uma valiosa contribuição à formação de profissionais no campo das ciências da saúde, especialmente aqueles que mantêm contato direto com pacientes que compartilham uma história clínica semelhante.

2 RELATO DE CASO

Paciente, apresentava 3 anos de idade no momento da admissão, com sinais de edema periorbital direito, secreção oftálmica purulenta e diminuição da acuidade visual, sugestivo de picada de inseto. Recebeu antisepsia na região orbital, seguido de medicação anti-inflamatória. Na primeira semana, o processo inflamatório ocular afetou também o olho esquerdo, levando em seguida o par de olhos a apresentar exoftalmia, cegueira parcial e aumento da secreção purulenta. A antibioticoterapia foi iniciada, sendo a bactéria detectada como *Staphylococcus aureus* resistente a meticilina (MRSA), alojada no seio cavernoso, fato que levou o paciente a isolamento ambulatorial por 42 dias. O tratamento e os cuidados paliativos foram mantidos e o quadro regrediu com sucesso no OD, mas a regressão do quadro no OE foi marcada por diminuição da mobilidade ocular, palpebral e visual.

Exames complementares sugeriram lesão de nervos cranianos em virtude de trombose séptica do seio cavernoso. Aos 5 anos de idade, com o OE em amaurose e mobilidade reduzida, o paciente apresentou crescimento em estatura abaixo do esperado. Em avaliação neurológica, notou-se a presença de aneurisma na carótida interna esquerda, atrás do OE, sugestiva de aneurisma micótico em decorrência da trombose do seio cavernoso. Paciente foi submetido a drenagem do aneurisma, seguido de oclusão do sáculo aneurismático com balão de remodelagem.

3 DISCUSSÃO

A bactéria *Staphylococcus aureus* é encontrada em vários ambientes distintos, incluindo o próprio corpo humano, como é o caso da pele. Infecções associadas a esse agente podem ocorrer por lesões pré-existentes que passam a ser invadidas por esse patógeno (CARANFA; YOON, 2021). Há relatos da literatura de contaminações por *S. aureus* via animais, ambiente hospitalar e doméstico (SKIEST et al., 2007). Ocorre que o micro-organismo em questão é considerado altamente patogênico, virulento e susceptível a desenvolver resistência a antibioticoterapia. Assim, existem cepas que causam grande preocupação, sendo classificadas de maneira geral como resistente a meticilina (MRSA), fazendo menção resistência dessa bactéria a classe dos antibióticos betalactâmicos (FOSTER, 2002).

No caso do paciente houve contaminação ocular por MRSA, fato que levou a um quadro inflamatório/ infeccioso no OD associada a picada de inseto. Após o contato, o paciente evoluiu com prurido no OD, seguido de edema periorbital e palpebral. Lesão do inseto em si pode ter sido a fonte da contaminação, mas também pode ter sido a lesão de entrada que, associada ao prurido da picada, pode ter arrastado a bactéria (que é nativa da pele) para a abertura da lesão.

A infecção então se alastrou para o OE e seio respectivo seio cavernoso, levando ambos olhos a apresentar exoftalmia, acompanhada de secreção purulenta de origem infecciosa, baixa acuidade visual (paciente relatava que não conseguia enxergar). Uma vez identificada a cepa resistente, o paciente foi colocado em isolamento no Hospital Giselda Trigueiro, e tratado com oxacilina (Staficilin-N), antissepsia e medicação anti-inflamatória. Após 42 dias de tratamento continuado, houve desaparecimento completo dos sintomas em OD e OE. Contudo, o OE passou a não apresentar reatividade pupilar, baixa mobilidade oculomotora e palpebral, além do paciente relatar que não estava enxergado pelo referido olho. Os exames oftalmológicos confirmaram amaurose em OE por trombose séptica do seio cavernoso, fato que levou a lesão dos nervos cranianos óptico (II), oculomotor (III), trigêmeo (V) e abducente (VI) quanto a inervação do olho esquerdo. A figura 1 reporta os testes de mobilidade ocular do paciente após alta hospitalar.

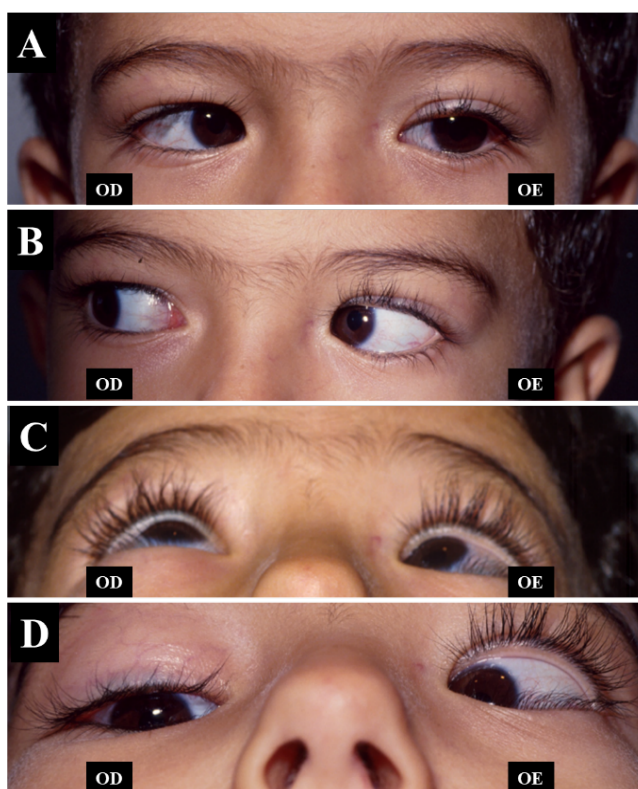


Figura 1. Exame de motilidade ocular (teste ortóptico) do paciente V.D.C. (3 anos de idade) após alta hospitalar. A) Movimentação ocular orientada para a esquerda; B) Movimentação ocular orientada para a direita (notar ausência de miose em OE); C) Movimentação ocular orientada para cima; D) Movimentação ocular orientada para baixo. Legenda: OD (olho direito); OE (olho esquerdo). Fonte: Arquivo pessoal do paciente.

O paciente continuou sendo acompanhado por médico oftalmologista nos anos seguintes, sem possibilidade de reparo dos danos causados pela trombose séptica do seio cavernoso. Após completar 5 anos de idade, o pediatra que acompanhava o paciente notou atraso no crescimento em estatura para os percentis idade e peso. Assim, uma série de avaliações foram feitas, priorizando avaliações endócrinas. De acordo com a literatura, uma das causas de atraso no crescimento está relacionada a disfunções na hipófise e/ou no hipotálamo (AGUIAR-OLIVEIRA et al., 2018), fato que levou a realização de exames de imagem para pesquisa de disfunções morfológicas em tais órgãos.

Os achados da tomografia computadorizada (TC) de face e crânio (Figura 2), demonstraram uma massa compatível com aneurisma na região do seio cavernoso esquerdo, localizado na artéria carótida interna esquerda, atrás do OE.

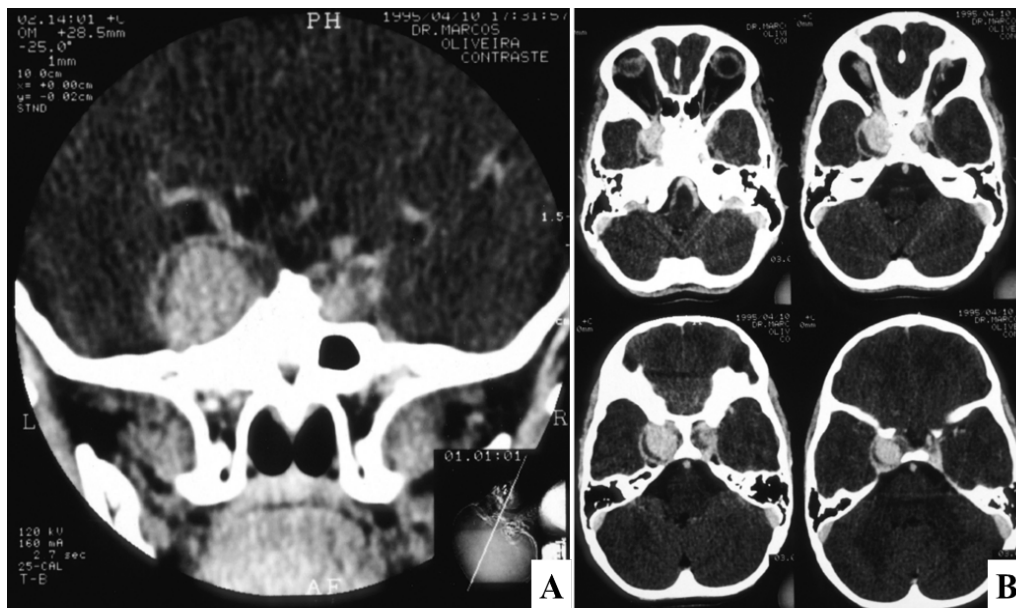


Figura 2. Tomografia computadorizada de alta resolução (TCAR) de face e crânio do paciente V.D.C. (5 anos de idade). A) TCAR de face evidenciando massa nodular em seio cavernoso esquerdo. B) TCAR de crânio evidenciando massa nodular compatível aneurisma sacular. Fonte: Arquivo pessoal do paciente.

Também foi solicitada a realização de angiotomografia com contraste para avaliação precisa da massa nodular em questão (Figura 3A). De fato, TSSC tem como complicação conhecida o aneurisma de ACI, pois esse vaso está intimamente ligado ao SC, havendo vários relatos de casos do aneurisma de ACI como uma complicação esperada, mas de alto risco em paciente com TSSC (MICHELI et al., 1989; QUISLING; MAWN; LARSON, 2003; SACCHETTI et al., 2016; DAI et al., 2022; SHARMA et al., 2022). Outro fator que acentua o risco de aneurisma nas condições citadas é a MRSA por si só, sendo uma bactéria versátil, que se prolifera e invade tecidos com muita propriedade (FOSTER, 2002).

Após diagnóstico do aneurisma, o paciente foi submetido a drenagem do aneurisma e embolização pela técnica do balão de remodelagem (Figura 3B), realizada com sucesso. Paciente recebeu alta e seguiu sem complicações secundárias.

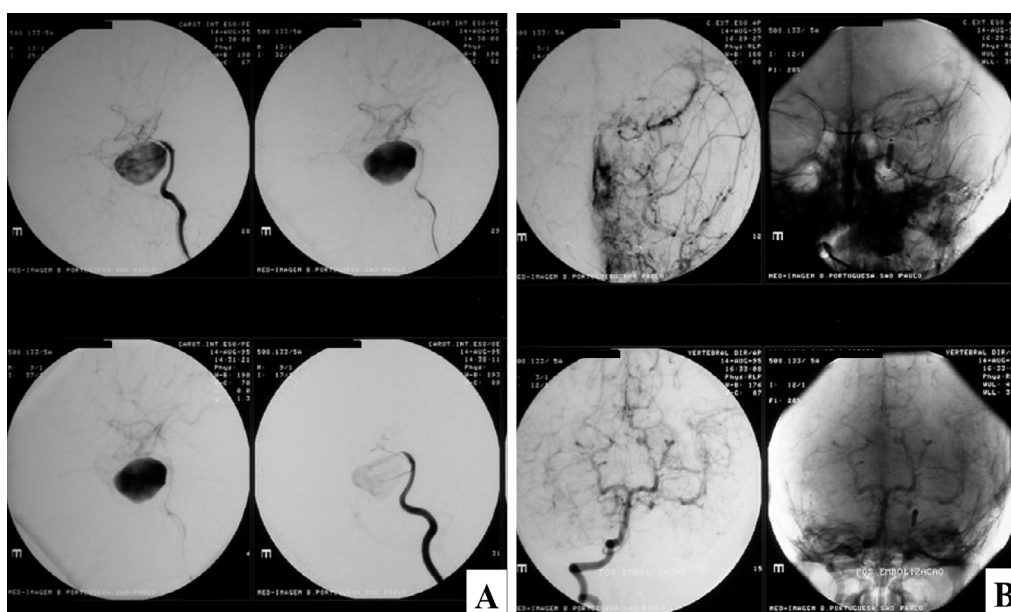


Figura 3. Angiotomografia de crânio do paciente V.D.C. (5 anos de idade) pré e pós-cirurgia de correção de aneurisma. A) Angiotomografia de crânio com contraste evidenciando aneurisma sacular na artéria carótida esquerda. B) Angiotomografia de crânio com contraste pós embolização com balão de remodelagem. Fonte: Arquivo pessoal do paciente.

A abordagem de resolução escolhida para o paciente (embolização) é um procedimento minimamente invasivo, de reparo endovascular, sendo uma intervenção ideal para paciente com aneurismas. A oclusão do aneurisma em si usa o balão de remodelagem, técnica que, de acordo com relatos de casos anteriores, é de grande efetividade, utilizada assim com alto índice de eficácia para resolução de aneurismas de ACI (MICHELI et al., 1989; QUISLING; MAWN; LARSON, 2003; DAI et al., 2022; SHARMA et al., 2022). Além disso, a técnica de embolização balão é descrita por requerer administração de fármacos antiplaquetários, bem como apresenta baixa quadros de trombose e oclusão mais efetiva da bolsa aneurismática (CHAOHUI; YU; KAI, 2021).

Trazer à tona discussão um caso raro como a TSSC é de suma importância para o avanço de meio para evitar os agravos decorrentes dessa patologia. Outro fato de suma importância está associado aos diversos agentes infecciosos que podem desencadear o quadro, como é o caso do SARS-CoV-2, que de acordo com literatura também é um agente capaz de causar a TSSC (ORIPOV; BILALOV, 2021; RAJ; KAUR; KAUR, 2021).

Neste sentido, os autores deste trabalho estão plenamente conscientes dos aspectos éticos que devem ser rigorosamente respeitados em pesquisas e relatos de caso. No presente estudo, foi obtido o livre consentimento do paciente, que também é o autor do trabalho, garantindo, assim, a total liberdade para a divulgação dos dados, uma vez que se trata de informações pessoais. Em conformidade com as normas éticas e acadêmicas, caso a revista assim o solicite, está disponível o envio de um termo de anuência. Este documento é aceito para a publicação de casos clínicos e estabelece claramente a livre vontade do paciente, bem como a cessão de seus direitos para fins exclusivamente acadêmicos.

4 CONCLUSÃO

O presente trabalho retrata em relato de caso sobre a trombose séptica do seio cavernoso, imprescindível ao conhecimento de médicos, estudantes de medicina e demais profissionais da área da saúde, enfatizando os agentes causadores e as consequências que trazem prejuízo a vida dos pacientes acometidos, uma vez que trata-se de um caso raro, possuindo assim poucos registros acadêmicos. Vale ainda salientar que o micro-organismo que comumente está associado a TSSC (bactéria *S. aureus*) possui cepas resistentes a muitos tipos de antibióticos (MRSA), sendo o seu controle de extrema dificuldade.

Diante do caso do paciente V.D.C., haverá uma melhor compreensão desse quadro, garantindo um rápido e correto diagnóstico, bem como tratamento eficaz para futuros pacientes, evitando sequelas importantes, como aneurisma micótico, condição que pode evoluir rapidamente para um AVEH e levar o paciente a óbitos. Ademais, o caso reforça a importância dos exames de imagem para guiar o diagnóstico e conduzir o manejo da doença, como também o uso de cirurgia de resolução do aneurisma de forma rápida, como pelo uso do balão de remodelagem.

CONFLITOS DE INTERESSE

Os autores do presente trabalho declaram que não há conflito de interesse.

REFERÊNCIAS

- AGUIAR-OLIVEIRA, M. H. *et al.* Hypothalamic abnormalities: Growth failure due to defects of the GHRH receptor. **Growth Hormone & IGF Research**, v. 38, p. 14-18, 2018.
- CARANFA, J. T.; YOON, M. K. Septic cavernous sinus thrombosis: a review. **Survey of ophthalmology**, v. 66, n. 6, p. 1021-1030, 2021.
- CHAOHUI, L.; YU, Z. G.; KAI, H. Balloon-assisted coils embolization for ophthalmic segment aneurysms of the internal carotid artery. **Frontiers in Neurology**, v. 12, p. 658661, 2021.
- CHEN, Bo-An *et al.* Different causes and diverse outcomes of extremely rare septic cavernous sinus thrombosis complicated with internal carotid artery stenosis. **European Journal of Medical Research**, v. 26, p. 1-5, 2021.
- DAI, Yi Ling *et al.* Lemierre syndrome associated mycotic cavernous sinus thrombosis and carotid aneurysm after COVID-19. **American Journal of Ophthalmology Case Reports**, v. 27, p. 101642, 2022.
- FOSTER, T. J. Staphylococcus aureus. **Molecular Medical Microbiology**, p. 839-888, 2002.
- GENG, B.; WU, X.; MALHOTRA, A. Septic cavernous sinus thrombosis—Case series and review of the literature. **Clinical Neurology and Neurosurgery**, v. 197, p. 106092, 2020.
- MICHELI, F. *et al.* Bacterial cavernous sinus aneurysm treated by detachable balloon technique. **Stroke**, v. 20, n. 12, p. 1751-1754, 1989.
- ORIPOV, O. I.; BILALOV, E. N. COVID19associated cavernous sinus thrombosis: a case report. **Journal of Ophthalmology (Ukraine)**, v. 2, n. 499, p. 69-71, 2021.
- QUISLING, S. V.; MAWN, L. A.; LARSON III, Theodore C. Blindness associated with enlarging mycotic aneurysm after cavernous sinus thrombosis. **Ophthalmology**, v. 110, n. 10, p. 2036-2039, 2003.
- RAJ, A.; KAUR, N.; KAUR, N. Cavernous sinus thrombosis with central retinal artery occlusion in COVID-19: A case report and review of literature. **Indian journal of ophthalmology**, v. 69, n. 5, p. 1327, 2021.
- SACCHETTI, F. *et al.* A singular case of cavernous internal carotid artery aneurysm in patient with cavernous sinus syndrome and bacterial meningitis. **Radiology Case Reports**, v. 11, n. 3, p. 227-233, 2016.
- SHARMA, K. *et al.* Mycotic aneurysm of intracavernous internal carotid artery presenting as cavernous sinus syndrome. **Asian Journal of Neurosurgery**, v. 14, n. 02, p. 547-549, 2019.
- SKIEST, D. J. *et al.* Prospective comparison of methicillin-susceptible and methicillin-resistant community-associated Staphylococcus aureus infections in hospitalized patients. **Journal of Infection**, v. 54, n. 5, p. 427-434, 2007.